

TRÅNG SLEEVE-PERFORATION- GBP-ULCUS-GBP-ULCUS - †

Dag Stockeld
Danderyds sjukhus

PATIENT

- Född -75
- Sjuksköterska, två småbarn, rökare
- Tidigare frisk
- ”Lättare” övervikt

SLEEVE

- Mars -09 Lap. sleeve privat
- Nutritionssvårigheter pga trängsel
- Gastroskopi med dilatation x flera
- 10 dec reop lap. ventrikelmyotomi
- 11 dec in akut HS 11 dec -09

POST-SLEEVE HS 1

- 12 dec öppet op. perforation efter myotomi (Sutur + pyloroplastik + gastrostomi)
- Postop. abscesser. Reop x flera
- 20 dec gastrostomi avvecklas
- 11 jan hem med morfintabl

POST-SLEEVE HS 2

- Allt svårare att äta / dricka
- Trångt, knickbildning
- Dilatation x flera. Achalasiballong
- Fungerar hyfsat en tid
- Så småningom ohållbart. Beslut om konvertering till GBP

GBP HS 1

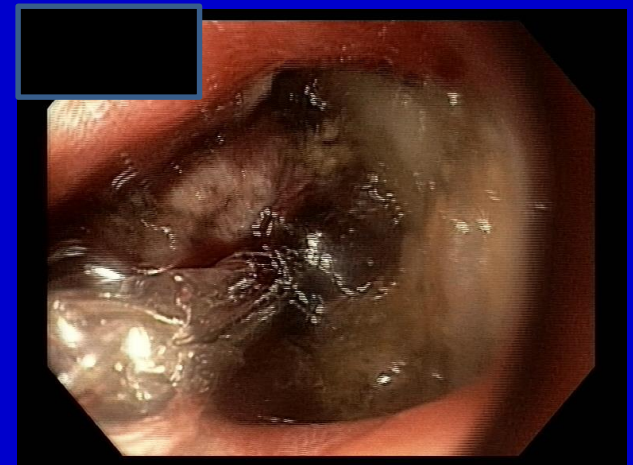
- Okt. – 11 öppen retrocolisk GBP
- Efter 2 månader buksmärtor, kräkningar 0 p.o.
- April – 12 DT, gastro, passagertg u.a.
Motilitetsstörning? EN + TPN
- Hem med nasogastrisk sond
- Maj -12 adherenslösning , gastrostomi
- Postop svampsepsis, enterokocksepsis

GBP HS 2

- Feb – 13 invagination
- Ny EEA, tt-resektion biliära benet
- Postop svåra smärtor – funktionella?
Opoidöverförskrivning.
- Aug -13 debut anastomosulcus

ULCUS HS

- Dec. -13 stort och djupt ulcus
- April -14 hematememes. Rökstopp
- Maj -14 ulcus > 75% av omkretsen trots högdos PPI
- Konferens: gastrojejunostomi?
- Remitteras till Danderyd



DS

- Aug. -14 gastro: 10 cm lång ficka, djupt ulcus
- Okt. -14 vårdad x flera pga smärtor.
Cirkumferent ulcus trots högdos PPI,
Andapsin, Cytotec
- Nov. -14 större sårhåla
- Beslut om resektion av fickan

DS REVISION

- Nov – 14 resektion av 3 cm ficka
- Ny Roux-slynga (gamla 25 cm, biliära benet roterat. Galla upp i ficka??)
- Ny gastrostomi
- Postop pancreatit, sårinfektion
- Försörjer sig helt p.o.
- Feb – 15 ökat från 39 till 49 kg (BMI 15 – 19)
- Gastrostomi bort
- Maj – 15 hematemes, stort ulcus i anastomos

ULCUS EFTER REVISION

- Maj – 15 stort ulcus trots Esomeprasol + Andapsin
- Malnutrierad. Åter 39 kg
- Äter obehindrat på avd. Viktuppgång (45 kg)
- Vårdad x flera smärtor, malnutrition
- 27 dec. -15 hematemes, avlider HS