






# Fallpresentation

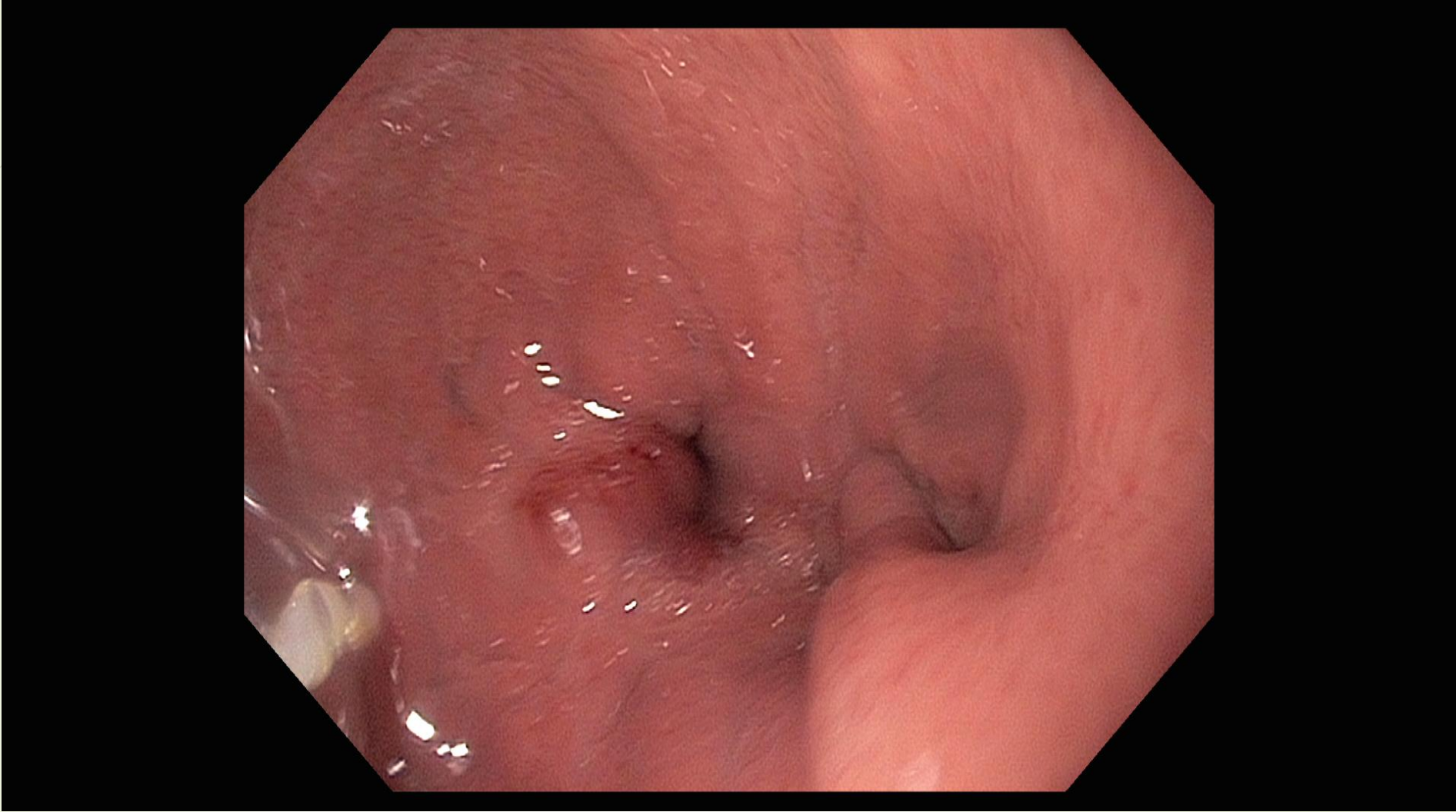Komplikationskonferens Obesitas


Anna Elmered

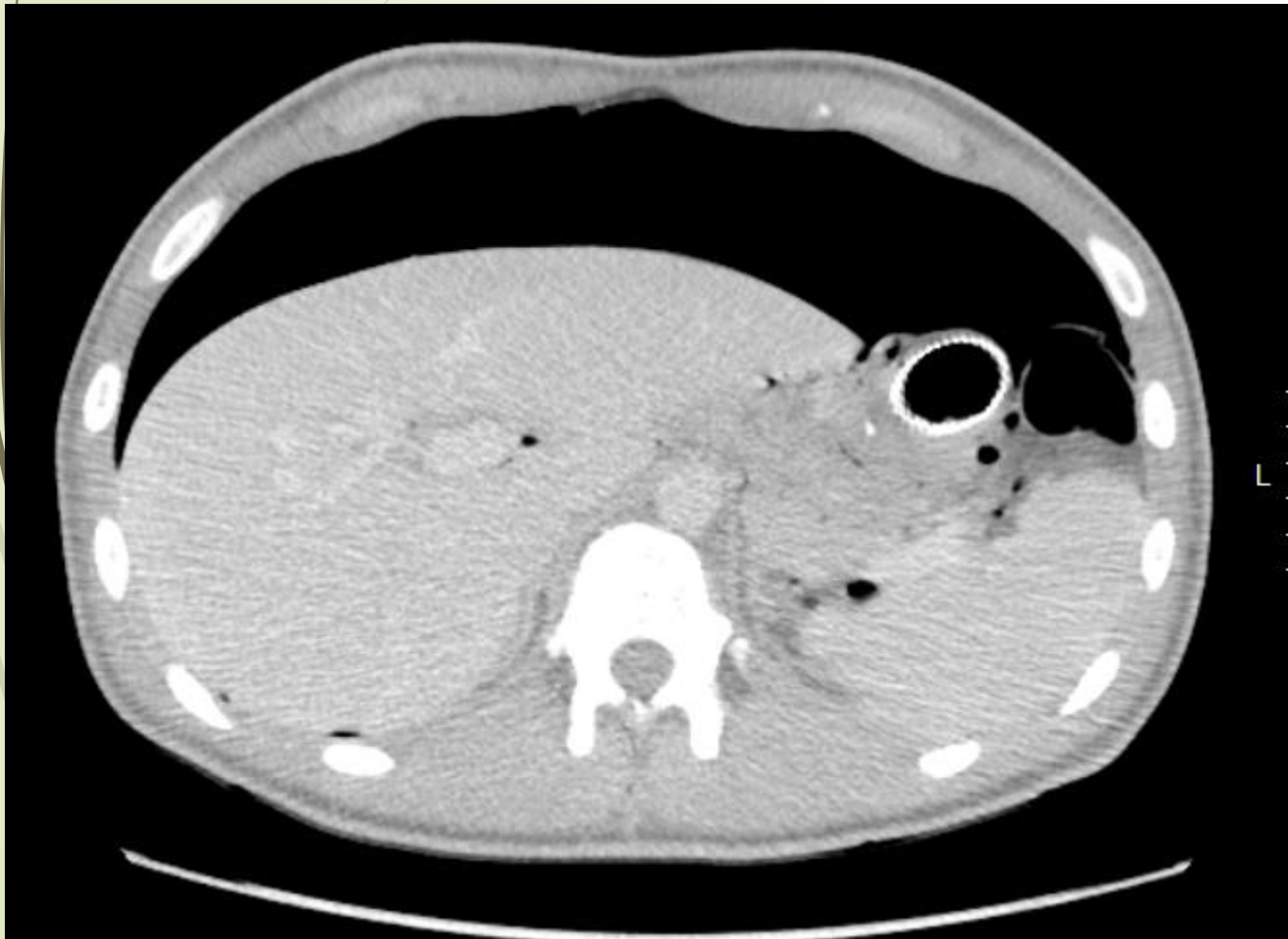Skövde

- 
- Man född -95
  - BMI 45
  - Enligt uppgift icke-rökare ("ibland" enligt remissmall...)
  - Op lap gbp 131111 –okomplicerat
- 
- Utskriven 131113, ett dygn senare än rutin pga en del smärtor

- 
- 
- Kommer aldrig riktigt igång med fast föda
  - Gastroskopiförsök april 2014 – drar ur skopet –PPI
  - Söker i augusti 2014 pga vänstersidig buksmärta som viker spontant –ingen åtgärd
  - Söker åter i november 2014 då han inte får i sig flytande längre
  - Har då gått ner 85 kg sedan op
  
  - Försökt sluta röka men inte lyckats

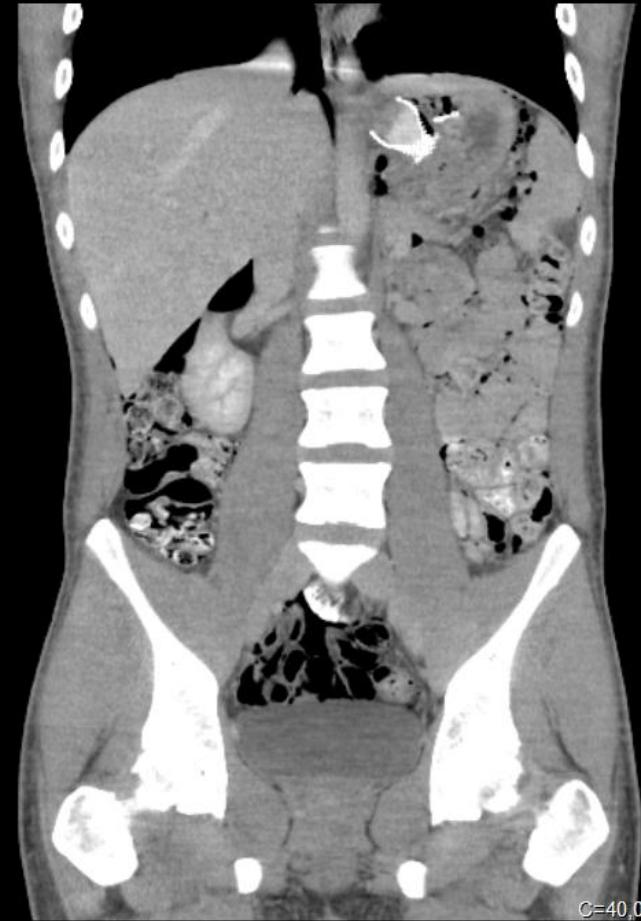

- 
- Dilatation av strikturen med 16 mm ballong
  - Stor mucosarift och stark misstanke om perforation
  - Heltäckt Wallflex® stent
  - Kontroll med kontrastingjutning –gott läge, inget läckage
  
  - CT nästa dag pga inte helt välmående



COR BUK 5 mm  
Series: 605  
Bild 25 av 52  
ContrastIV

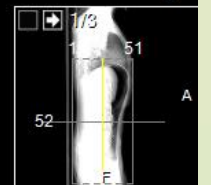
2014-11-13  
14:28:19  
2014-11-13  
14:28  
Contrast: + kontrast





C=40,0, W=400,0 1/9  
2

120 kV  
F: STANDARD  
5.10 890B THORAX-BUK

E014032



- 
- 
- Laparoskopi
    - ingen retning eller fri vätska, inga fibrinbeläggningar
    - Stentet extraheras genom tomi i Rouxslyngan
    - Läckagetest med metylenblått och cykelslangstest mha gastroskop –tätt
    - Bukdrän som avvecklas efter ett par dygn, inget utbyte
  - Flytande plus knäckebröd
  - Hem med PPI samt uppmaning att sluta röka
  - Planeras kontrollskopi
  - En vecka efter utskrivning går det bra med maten
  - Oklart om rökstopp