



# Paraesophagealt bråck etter Sleeve Gastrektomi.

NORGE SEPTEMBER 2012

# Sleeve Gastrektomi

- ▶ Norge 2012
- ▶ 42 årig kvinna 3 gravida (Hyperemesis)
- ▶ BMI 44 (168 cm 125 kg)
- ▶ Mångårig övervikt med flertal bantningskurer men endast kortvarig effekt.
- ▶ Aldrig bukopererad
- ▶ Ej reflux (aldrig gastroskoperad)
- ▶ Frisk
- ▶ Preoperativa undersökningar utan anmärkning.

# Sleeve Gastrektomi

- ▶ Sleeve Gastrektomi
- ▶ Ur operationsberättelsen: Dissektion hiatus, Völfriad vänster crus. Fundusdissektion. Inget hiatusbräck
- ▶ 36 French Ventrikelsond
- ▶ Stapler grön/blå (icke vinklingsbara)
- ▶ Avstånd pylorus 4-5 cm. Hela suturraden förstärkt med resorberbar, fortlöpande sutur
- ▶ Inget läckagetest
- ▶ Peroperativt inga komplikationer.
- ▶ Operationstid 72 minuter.

# Sleeve Gastrektomi

- ▶ Postoperativt
- ▶ Kraftiga kräkningar ("mageinnehold uten blod")
- ▶ "Föle seg dårlig eterpå" ?
- ▶ Konservativ behandling med analgetika och antiemetika
- ▶ 0 per os.

# Sleeve Gastrektomi

- ▶ Postoperativ dag 1
- ▶ Fortsatta små kräkningar (maginnehåll utan blod, saliv)
- ▶ Lab. Kem prover utan anmärkning status post Sleeve Gastrektomi
- ▶ 0 per os.

# Sleeve Gastrektomi

- ▶ Postoperativ dag 2
- ▶ Klinisk ingen förbättring
- ▶ Gastrografi: Obstruktion i hiatushöjd
- ▶ Datortomografi (buk) med kontrast: Intakt stapelrad med "lav ödem" invid gastroesofageala övergången. Inget läckage påvisat ?

# Sleeve Gastrektomi

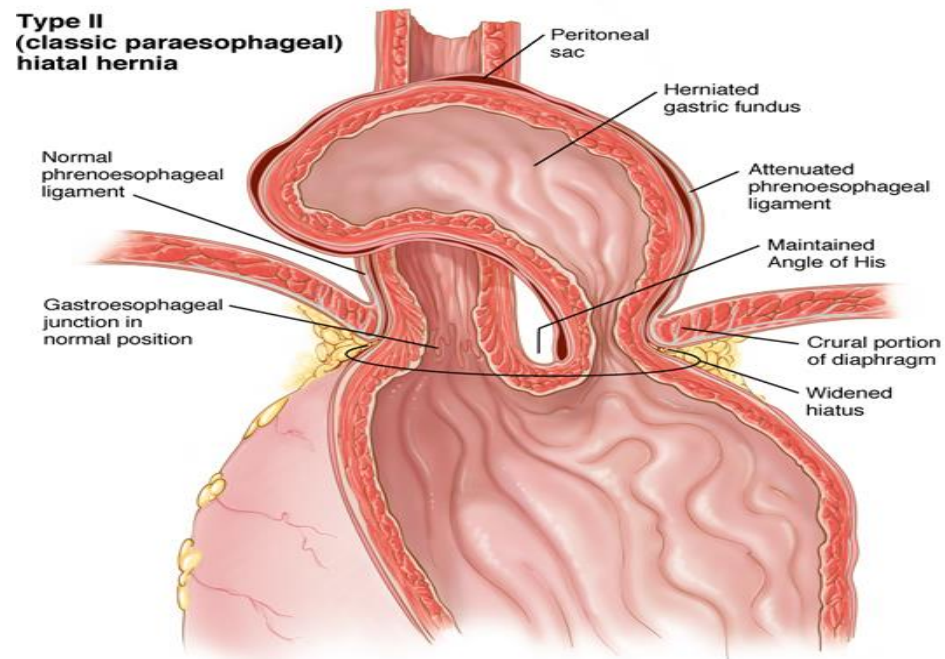
- ▶ Postoperativ dag 3
- ▶ Ingen förbättring
- ▶ Status: Afebril, illamående, inga buksmärter, upphävd gasavgång.
- ▶ Gastroskopi ?
- ▶ Laparoskopi ?

# Sleeve Gastrektomi

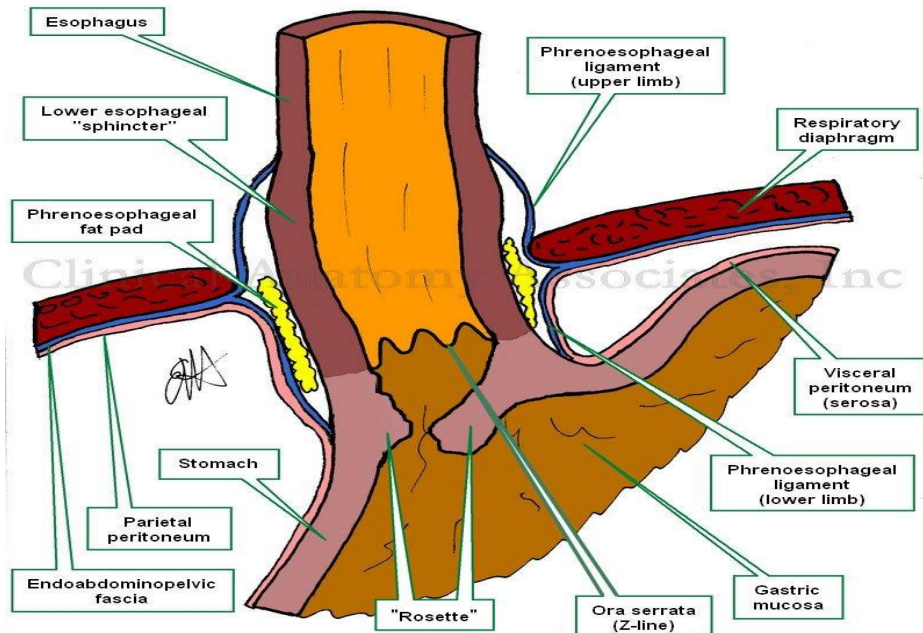
- ▶ Laparoskopi
- ▶ Mellersta delen av en relativ kort "Sleeve" har migrerat upp i thorax invid vänster crus
- ▶ Liten hiatus
- ▶ Svullen med "bra färg" men svårt att bedöma stapelraden
- ▶ Väntar
- ▶ 32 French ventrikelsond
- ▶ Läckagetest med Metylenblått: Inget läckge
- ▶ Sutur "fundus"/vänster crus med icke resorberbar sutur
- ▶ 2 dränage



# Sleeve Gastrektomi



# Sleeve Gastrektomi



## Varför?

- Lateral dissektion av phrenoesophageala membranen
- Visualisering av vänster crus
- Fullständig dissektion av fundus (posteriort)
- Obesitas
- Hyperemesis
- Bauman et al 2011 "Thoracic Sleeve migration"

# Sleeve Gastrektomi

- ▶ Postoperativa förloppet
- ▶ Snabb återhämtning
- ▶ Försörjer sig enligt sedvanligt Sleeve-regim
- ▶ Utskrives dag 3 postoperativt.
- ▶ Uppföljande kontroller med bra och bibehållen viktreduktion.
- ▶ Bra livskvalitet (5 EQ 5 D enkät)